

Persönliche PDF-Datei für Schmidt T, Müller Y.

Mit den besten Grüßen von Thieme

www.thieme.de

Megaösophagus aus Physio- therapeutischer Sicht

Hands on Manuelle und physikalische Therapien in der Tiermedizin

2025

118–125

10.1055/a-2625-8889

Dieser elektronische Sonderdruck ist nur für die Nutzung zu nicht-kommerziellen, persönlichen Zwecken bestimmt (z. B. im Rahmen des fachlichen Austauschs mit einzelnen Kolleginnen und Kollegen oder zur Verwendung auf der privaten Homepage der Autorin/des Autors). Diese PDF-Datei ist nicht für die Einstellung in Repositorien vorgesehen, dies gilt auch für soziale und wissenschaftliche Netzwerke und Plattformen.

Copyright & Ownership

© 2025. Thieme. All rights reserved.

Die Zeitschrift *Hands on Manuelle und physikalische Therapien in der Tiermedizin* ist Eigentum von Thieme.

Georg Thieme Verlag KG,
Oswald-Hesse-Straße 50,
70469 Stuttgart, Germany
ISSN 2628-6033

Der Megaösophagus beim Hund aus physiotherapeutischer Sicht

Traute Schmidt, Yvonne Müller

Der Megaösophagus stellt nicht nur diagnostisch, sondern auch therapeutisch eine komplexe Aufgabe dar. Dieser Artikel beleuchtet physiotherapeutische Ansätze, die über klassische Managementstrategien hinausgehen – von Zungentraining bis zur gezielten Aktivierung des Zwerchfells und zeigt auf, wie sich willkürliche Muskelgruppen nutzen lassen, um die Nahrungspassage zu verbessern und welche Rolle der N. vagus dabei spielt. Ziel ist es, therapeutische Ansätze vorzustellen, die das Behandlungspaket erweitern ohne bisherige Ansätze zu bewerten oder in Frage zu stellen.



Patient Jacky, 6 J. mit beidseitiger Amputation der Hintergliedmaßen, inkompletter Querschnittlähmung (TH 10), Penisamputation und Megaösophagus. Quelle: Traute Müller, Yvonne Schmidt

Der Fall Jacky

Eine ausreichende Ernährung ist wie Atmung und Verdauung eine wesentliche Grundlage zur Leistungsbereitschaft des Hundekörpers, so auch bei Jacky *, bei dem jedoch auf

den ersten Blick andere Probleme ins Auge fallen. Doch nach dem Trinken oder der Gabe einer Belohnung kommt es bei Jacky zum Regurgitieren – das ist im Unterschied zum Erbrechen ein Rücklauf aus der Speiseröhre ohne

vorheriges Würgen – denn: Jacky hat einen Megaösophagus. (* Name red. geändert) (► **Abb. 1**).

Krankheitsbild Megaösophagus

Ein Megaösophagus, d. h. eine großvolumige und im Muskeltonus schlaffe Speiseröhre, ist die Folge einer Aussackung der glatten Muskulatur des Ösophagus. Bei dieser Störung ist der Weitertransport von fester Nahrung und Flüssigkeiten in den Magen eingeschränkt. Die Ursachen für einen Megaösophagus reichen von genetischen Faktoren über Krankheiten wie Myasthenia gravis bis hin zu idiopathischen Auslösern. Das Lumen der Speiseröhre ist je nach Ausprägung des Megaösophagus unterschiedlich groß, was zum Liegenbleiben von Speisebrei in der Speiseröhre führt.

DER SCHLUCKAKT

Bei einem normalen Schluckakt wird Wasser oder Nahrung mit der Zunge nach hinten transportiert, der Kehlkopf wird angehoben, der Kehledeckel schließt und die Speiseröhre öffnet sich. In der Speiseröhre wird Wasser oder Nahrung durch peristaltische Wellen zum Magen transportiert, wobei diese auf dem Weg in den Magen das Zwerchfell passieren.

Am Übergang der Speiseröhre in den Magen liegt die Kardia mit den Kardiadrüsen, die Schleim und Flüssigkeit absondern, um die Magenwand zu schützen. Die Kardia kann durch einen Ringmuskel verschlossen werden, um einen Rückfluss des Speisebreis aus dem Magen in die Speiseröhre zu verhindern, wobei der Vorgang des Nahrungstransports mit der Funktion der Kardia durch das vegetative Nervensystem gesteuert wird. Dieser Vorgang wirkt auf den ersten Blick nicht nur unwillkürlich, sondern auch schwer zu beeinflussen.


Die Rolle der Zunge

Betrachtet man den normalen Schluckakt des Hundes, so fällt auf, dass zur Nahrungsaufnahme die Zunge die Nahrung aus dem Napf in das Maul des Hundes transportiert. Im Maul angekommen transportiert die Zunge die Nahrung nach hinten in Richtung Rachenwand. Danach schließt der Hund das Maul und der eigentliche Schluckakt erfolgt [1].

ZUNGE UND SCHLUCKAKT

Die Zunge als willkürlich innervierter Muskel initiiert den eigentlichen Schluckakt und ist maßgeblich an der Kehlkopfbewegung und damit Öffnung der Speiseröhre beteiligt. Salopp könnte man auch sagen: Ohne Zunge keine Funktion der Speiseröhre, da sie sich nur öffnet, wenn geschluckt wird. Wichtig dabei: **Die Zunge ist trainierbar.**

Ein Versuch: Schlucken bewusst erleben



► **Abb. 1** Jacky regurgitiert wegen seines Megaösophagus häufig **a** Wasser bzw. Flüssigkeit und **b** Futter bzw. Leckerlies. Quelle: Traute Müller, Yvonne Schmidt

Um die Bedeutung der Zunge und der Mundstellung für den Schluckakt besser zu verstehen, hilft ein kleiner Selbstversuch. Er macht erfahrbar, wie stark willkürliche Muskelbewegungen – insbesondere der Zunge – den Schluckvorgang beeinflussen. Probieren Sie es aus:

1. Nehmen Sie einen Schluck Wasser und schlucken Sie diesen. (Das Schlucken gelingt mühelos. Der Mund ist geschlossen, die Zunge leitet den Schluckvorgang ein, der Kehlkopf hebt sich – alles läuft automatisch ab.)
2. Nehmen Sie einen weiteren Schluck, halten den Mund leicht geöffnet und versuchen Sie, diesen zu schlucken. (Das Schlucken fällt deutlich schwerer oder gelingt gar nicht. Ohne geschlossenen Mund fehlt der notwendige Druckaufbau, die Zunge kann nicht effektiv arbeiten.)
3. Nehmen Sie einen weiteren Schluck, halten den Mund leicht geöffnet und drücken mit der Zunge gegen die obere Zahnreihe und schlucken. (Das Schlucken wird wieder möglich. Durch den gezielten Einsatz der Zunge wird der Schluckakt initiiert, obwohl der Mund geöffnet ist.)

Dieser Selbstversuch verdeutlicht, dass der Schluckakt nicht rein automatisch abläuft, sondern durch gezielte, willkürlich steuerbare Bewegungen – insbesondere der Zunge – unterstützt oder sogar erst ermöglicht wird. Dieses Erkenntnis bildet die Grundlage für therapeutische Ansätze beim Megaösophagus: Die Zunge ist trainierbar und kann gezielt eingesetzt werden, um die Nahrungspassage zu verbessern.

Die Rolle des Zwerchfells und des N. vagus

Nach dem Schlucken erfolgt die Passage von aufgenommenen Substanzen mit peristaltischen Wellen durch die Speiseröhre in den Magen[2], wobei das Zwerchfell passiert wird – ein weiterer **trainierbarer Muskel**, der vom N. phrenicus (C5–C7) gesteuert wird.

Wenn wir die Speiseröhre als einen Schlauch vom Kehlkopf bis zum Magen betrachten, wird klar, wie Atmung und Peristaltik beim Nahrungstransport zusammenarbeiten: Nehmen wir einen besonders tiefen Atemzug, werden Lunge und Brustkorb geweitet, das Zwerchfell senkt sich und die Speiseröhre wird in die Länge gezogen, d. h., sie wird enger. Hier kommt der N. vagus ins Spiel – er kann im Halsbereich und über die Atmung gut beeinflusst werden, zu vertiefter Atmung führen, den Brustkorb weiten und so den Ösophagus strecken.



► **Abb. 2** Jacky beim Zungentraining auf einem Stepper und mit einem Glas, dessen Boden mit Leberwurst bestrichen wurde. Die Schnauze des Hundes taucht ins Glas ein, die Maulöffnung beim Schlecken ist eingeschränkt und es finden kleine Zungenbewegungen statt. Quelle: Traute Müller, Yvonne Schmidt



► **Abb. 3** Jacky beim Zungentraining auf einem Stepper und mit einem Glas, dessen Boden mit Leberwurst bestrichen wurde. Die Schnauze des Hundes bleibt am Glasrand, die Zunge des Hundes taucht tief ins Glas ein und ermöglicht eine ausgedehnte Zungenbewegung. Quelle: Traute Müller, Yvonne Schmidt

Die therapeutischen Ansätze für den Megaösophagus sollten daher die Zunge, das Zwerchfell und den N. vagus betreffen.

Therapeutische Ansätze

Grundsätzlich generiert sich motorisches Verhalten durch die Interaktion von Individuum, Aufgabe und Umwelt. Es gilt: je exakter das Training, desto effektiver ist es!

Zungentraining


Eine gute Möglichkeit, die Zunge beim Hund zu trainieren, ist **das Schlecken aus einem Glas oder Becher**. Das Glas wird hier so vorbereitet, dass auf dem Boden des Glases Leberwurst oder Quark mit Leberwurst gestrichen wird. Die Ausgangsstellung des Hundes sollte der Sitz oder der Stand auf einem Gegenstand z. B. einem Stepper sein. Durch den Stepper und das Glas ist es gut möglich, die Bewegung des Hundes genau zu steuern und so die Zunge zielgerichtet zu trainieren.

Beim Zungentraining mit dem Glas gibt es 2 Varianten:

- Die Schnauze des Hundes ist im Glas, dadurch muss der Hund bei kaum geöffnetem Maul die Zunge in kleinen Bewegungen vorschieben und schlecken (► **Abb. 2**).
- Das Zahnfleisch des Oberkiefers ist am Glasrand, dadurch kann das Maul weiter geöffnet und die Zunge weiter vorgeschoben werden (► **Abb. 3**).

In beiden Ausgangsstellungen kann man zusätzlich das Glas so halten, dass der Kopf nach vorne in Flexion oder Extension der Halswirbelsäule geht oder zur rechten und linken Seite rotiert (► **Abb. 4**).

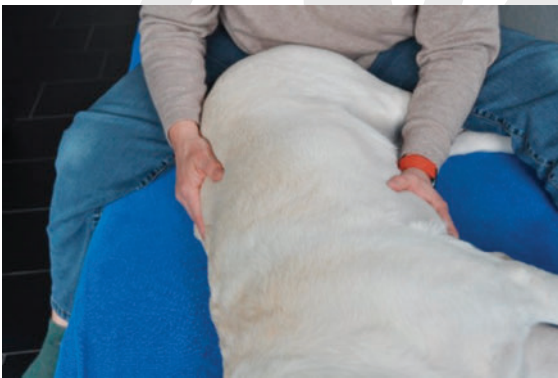Ein weiterer Aspekt, der beim Training berücksichtigt werden kann und sollte ist die **Vorbereitung auf die Übung**. Man lässt das Tier sitzen und kurz warten, sodass ihm das Wasser im Mund zusammenläuft und die Aktivität des Verdauungstraktes angeregt wird (► **Abb. 5**).



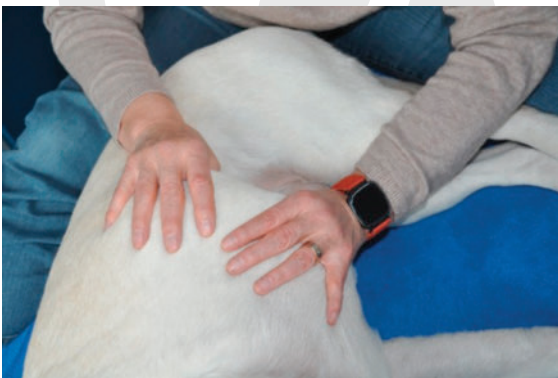► **Abb. 4** Jacky beim Zungentraining in unterschiedlichen Kopfpositionen: Flexion und Rotation im Kopfbereich. Quelle: Traute Müller, Yvonne Schmidt



► **Abb. 5** Jacky wird durch kurzes Warten im Sitzen auf die Zungenübung vorbereitet. Das steigert die Aktivität im Verdauungstrakt.
Quelle: Traute Müller, Yvonne Schmidt



► **Abb. 6** Osteopathische Handgriffe zum Release des thorako-abdominalen Diaphragmas. Eine Hand des Therapeuten liegt auf dem thorakolumbalen Übergang. Die andere auf Sternumspitze und Rippenbogen (½ Rippe, ½ Abdomen). Beide Hände einsinken lassen und auf den Release warten. Quelle: Traute Müller, Yvonne Schmidt



► **Abb. 7** Osteopathische Handgriffe zur Mobilisation des thorako-abdominalen Diaphragmas. Die Finger am unteren Rippenbogen einsinken lassen. Dann Mobilisation der Rippen nach lateral bis zum Release. Quelle: Traute Müller, Yvonne Schmidt

Merke

Das Training der Zunge ist ein guter Reiz für den N. vagus. Will man diesen Reiz verstärken, sollte die Leberwurst und/oder der Quark aus dem Kühlschrank kommen.

Zwerchfellbehandlung und Training

Jeder Muskel entwickelt seine Leistungsfähigkeit in Abhängigkeit von seiner Dehnfähigkeit, wobei die Innervation des Muskels seine Aktivität steuert. Das Zwerchfell trennt den Brustkorb von der Bauchhöhle und ist ein **wichtiger Atemmuskel** und in doppelter Hinsicht wesentlich: Eine gute Elastizität und Bewegung erleichtern den **Weitertransport der Nahrung** in den Magen und sorgen für ein **gutes Atemzugvolumen**. Zum Abtransport und Abhusten des Schleimes ist eine gute Belüftung der Lunge notwendig. Die normale Hubbewegung des Zwerchfells geht von TH 10–11 bis L3–4.

Daher gilt es, **Zwerchfell und Atmung zu trainieren**, um das Erkrankungsbild zu managen und der Komplikation einer Aspirationspneumonie vorzubeugen. Dazu stellen wir im Folgenden **3 therapeutische Ansätze** vor, mit denen wir gute Erfahrungen gemacht haben.

Osteopathisches Lösen der Diaphragmen

Die Diaphragmen repräsentieren die fünf Pufferzonen des Körpers und stellen die Grundlage einer osteopathischen Behandlung dar. Um diese Zonen in ihrer Funktion zu unterstützen, werden Release- und Mobilisationstechniken angewandt (► **Abb. 6–12**).

Merke

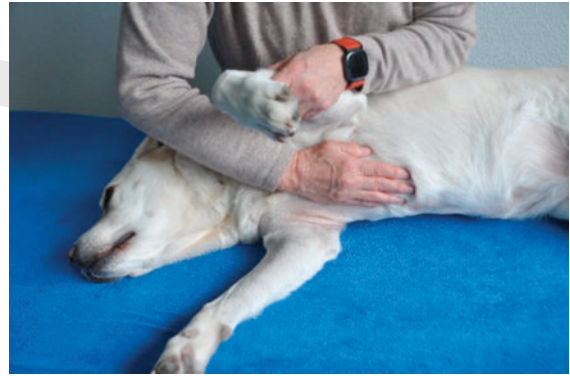Bei den Release Techniken wird das Gewebe gefragt, ob es antworten kann. Die Mobilisationstechnik wird zur Erweiterung des Gewebes angewandt.

Kontaktatmung

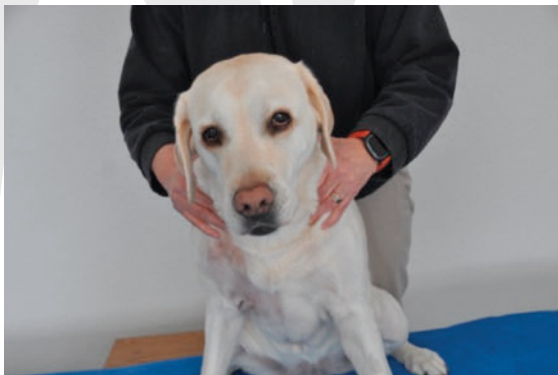Die Technik der **Kontaktatmung** kann unterstützend bei der osteopathischen und physiotherapeutischen Therapie des Zwerchfells genutzt werden. Dabei wird die Hand des Therapeuten auf den Bauch des Hundes gelegt so und der Kontakt hergestellt. Danach wird gewartet, bis der Hund antwortet und seine Atmung vertieft und aus dem Bauch atmet (► **Abb. 13**).



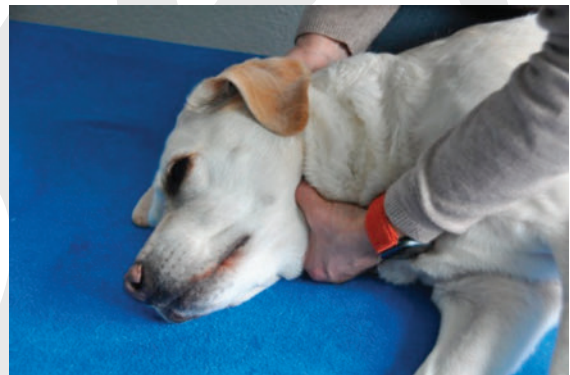► **Abb. 8** Osteopathische Handgriffe zum Release des Diaphragma pelvis. Eine Hand des Therapeuten liegt auf dem Sacrum, die andere kranial der Symphyse (kl. Becken). Es wird der Release abgewartet. Quelle: Traute Müller, Yvonne Schmidt



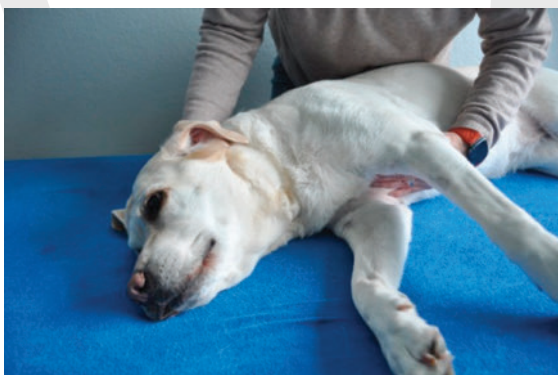► **Abb. 11** Osteopathische Handgriffe für ein Sternumrelease. Eine Hand liegt flächig auf der BWS, die andere liegt flächig auf dem Sternum. Mit der Atmung wird langsam Druck über die Sternumhand aufgebaut. Es wird der Release abgewartet. Quelle: Traute Müller, Yvonne Schmidt



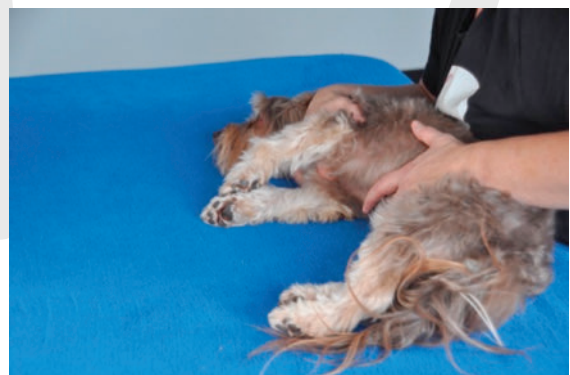► **Abb. 9** Pumping Technik an der Apertura thoracis superior. Beide Hände des Therapeuten werden an die Schulter-Hals-Region angepasst. Beide Hände nach caudal schieben. Ohne Verlust des Schubes wird wechselseitig der Schub durch die Hände erhöht (Pumping). Quelle: Traute Müller, Yvonne Schmidt



► **Abb. 12** Osteopathische Technik zum Release und zur Mobilisation des hyoidalen Diaphragmas. Eine Hand des Therapeuten umfasst mit Daumen und Zeigefinger das Zungenbein, die andere fixiert den cervico-occipitalen Übergang. Antwortet das Gewebe mit einem Release, erfolgt die Mobilisation nach lateral (zuerst in die freie Richtung). Quelle: Traute Müller, Yvonne Schmidt



► **Abb. 10** Technik für einen Sterno-okzipital Release. Eine Hand greift flächig okzipital, die andere liegt flächig auf dem Sternum. Die Hände führen einen gegenseitigen Zug/ Schub aus bis zum Release. Quelle: Traute Müller, Yvonne Schmidt



► **Abb. 13** Hundepatient in Seitenlage auf dem Behandlungstisch bei der Technik des Kontaktatmens. Die Hand des Therapeuten liegt auf dem Bauch des Patienten und es wird gewartet, bis der Patient mit vertiefter Bauchatmung antwortet. Quelle: Schmidt T. und Müller Y. Hunde mit neurologischen Erkrankungen mit Physiotherapie behandeln. 2020

Brustzone nach Vojta

VOJTA-THERAPIE

Die **Vojta-Therapie** ist eine physiotherapeutische Behandlungsmethode, die auf den tschechischen Neurologen **Dr. Václav Vojta** zurückgeht. Sie wurde in den 1960er-Jahren entwickelt und basiert auf dem Prinzip der sogenannten **Reflexlokomotion**. Die Therapie nutzt angeborene Bewegungsmuster, die im zentralen Nervensystem gespeichert sind, aber bei neurologischen Störungen nicht mehr automatisch abgerufen werden können. Durch gezielte Reize an bestimmten Körperzonen in definierten Ausgangsstellungen (z. B. Rücken-, Bauch- oder Seitenlage) werden diese Muster reflektorisch ausgelöst, wie z. B. das Reflexkriechen. Die Methode wird bei Säuglingen, Kindern und Erwachsenen mit neurologischen oder motorischen Störungen eingesetzt und fördert Haltung, Koordination, Atmung und Muskelaktivität.

Reizt man die Brustzone zwischen der 7. und 8. Rippe kommt es zu einer reflektorischen Bauchatmung und der Kreislauf stabilisiert sich. Dies ist eine Beobachtung, die wir über Jahre auf der neurologischen Frührehabilitation machen konnten.

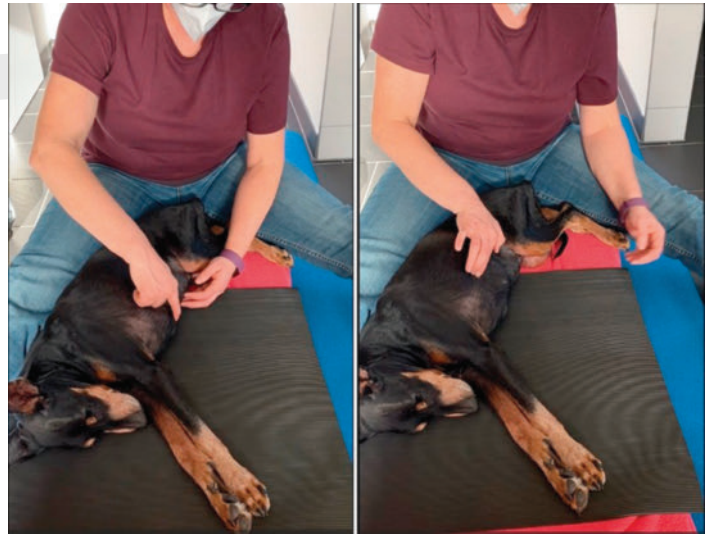
Dieses Phänomen lässt sich auch **auf den Hund übertragen** und kann genutzt werden, um das **Zwerchfell zu trainieren** und **Bauchatmung zu fördern**.

Die Vojta-Methode nutzt dazu am Hund die Brustzone zwischen der 7. und 8. Rippe. Wird hier ein bestimmter Punkt gereizt, kommt es zu einer reflektorischen Bauchatmung und der Kreislauf stabilisiert sich. Der Patient liegt dabei auf der Seite und der Punkt zwischen der 7. und 8. Rippe wird durch den Finger des Therapeuten gedrückt.

Zum Auffinden dieses Punktes ertastet man die Sternumspitze und wandert mit den Fingern in einer geraden Linie über den Brustkorb. Ungefähr auf dem halben Weg zur Wirbelsäule landet man zwischen zwei Rippen (7./8. Rippe). Dann übt man mit einem Finger Druck in Richtung Schulter aus und wartet. Nach ungefähr 3–5 Atemzügen stellt sich die Atmung des Hundes automatisch auf die Bauchatmung um (► **Abb. 14**) und s.a. hier im Video [3].

Aktivierung des N. vagus

Der N. vagus (10. Gehirnnerv) wird auch als „Vagabund“ (lat. Vagus = wandernd, umherschweifend) bezeichnet, da er weit verzweigt ist und seine Äste bis zum Rektum reichen. **Typische Übungen für die Aktivierung des Vagus sind singen, summen, gurgeln, Mobilisation der Halswirbelsäule, Massage des Nackens und Kältereize.**



► **Abb. 14** Auffinden und Drücken der Brustzone nach Vojta am Hund. Nach Ertasten der Sternumspitze wird eine gerade Verbindungslinie zum Brustkorb gezogen und auf dem halben Weg zur Wirbelsäule der Zwischenrippenbereich zwischen 7. und 8. Rippe ertastet. An diesem Punkt übt man Druck in Richtung Schulter aus und wartet bis auf die Bauchatmung umgestellt wird. Quelle: Traute Müller, Yvonne Schmidt

Durch die gezeigten Zungenübungen und die aufgeführten Maßnahmen im Bereich des Zwerchfells wird der Vagus ebenfalls aktiviert.

Management im Alltag

Der Megaösophagus ist eine Erkrankung, die bei vielen **Hunden lebenslang ein besonderes Management durch den Besitzer erfordert**. Wir sind davon überzeugt, dass ein gezieltes Training hilft, den Gesamtzustand und die Lebensqualität im Alltag zu steigern. Uns ist bewusst, dass es dennoch Fälle gibt, bei denen in einem sog. Bailey`s Chair (Hochstuhl zur Nahrungsaufnahme in sitzender Position) gefüttert werden muss.

Merke

Der Erfolg der aufgezeigten Maßnahmen hängt sehr von einer guten Besitzerkommunikation und der konsequenten Durchführung der Therapieschritte ab.

Um ein optimales häusliches Management von Patienten mit Megaösophagus zu ermöglichen, sollten **den Besitzern folgende 8 Punkte** an die Hand gegeben werden.

1. **Tagebuch** zur Eintragung des Gewichtes und den Fütterungsdaten (Tag, Uhrzeit), der Regurgitationen des Hundes, in dem auch Komplikationen wie eine Pneumonie aufgeführt werden. Eine Dokumentation hilft zur objektiven Bewertung der Situation. Zusätzlich kann so kontrolliert werden, ob die ergriffenen Maßnahmen ausreichend sind oder angepasst werden müssen.
2. **Tägliche Zungenübungen**, denn eine gut trainierte Zunge hilft. Die Übungen in einer angepassten



► **Abb. 15** Jacky beim Trinken. Der Wassernapf ist erhöht gestellt, der Fressnapf daneben jedoch nicht. Grundsätzlich sollten beim Megaösophagus-Patienten alle Näpfe höher gestellt werden. Quelle: Traute Müller, Yvonne Schmidt



► **Abb. 16** Jacky beim Fressen aus einem erhöhten Antischling-Napf. Dieser Napf fördert eine langsame Futteraufnahme, die Position des Napfes hilft, das Regurgitieren zu begrenzen. Quelle: Traute Müller, Yvonne Schmidt

Ausgangsstellung für den Hund sollte täglich durchgeführt werden. Sinnvolle Ausgangsstellungen sind Sitz, Stand oder Stand mit Erhöhung der vorderen Körperhälfte.

3. **Erhöhter Futter- und Trinknapf.** Diese Maßnahme schafft eine gute Ausgangsstellung für das Schlucken und den Nahrungstransport. Die Position des Hundes vor dem Fressnapf sollte kontrolliert werden (► **Abb. 15**), (► **Abb. 16**).

4. **Einsatz eines Antischlingnapfes.** Dieser trainiert die Zunge und bremst die Futteraufnahme (► **Abb. 16**).
5. **Häufige Mahlzeiten.** Fressen, das gleichzeitig auch ein Training darstellt, strengt an. Daher gilt: 3–5 Mahlzeiten täglich!
6. **Futterkonsistenz anpassen.** Die Konsistenz des Futters bestimmt seine Fließigenschaften, hier hilft das Pürieren der Nahrung.
7. **Spaziergang nach dem Fressen/Kopf hoch halten.** Ein kurzer, kontrollierter Spaziergang an der Leine nach dem Essen oder ein aufblasbarer Ring um den Hals, um den Kopf erhöht zu halten, helfen, das Regurgitieren zu begrenzen.
8. **Moderates Muskeltraining,** z. B. Treppenlaufen, Leinenführung (Kontrolle der Schritte), in Achtertouren mit Haltemomenten in Beugehaltung um die Besitzerbeine laufen lassen, Balancieren auf einem Baumstamm. Auch die Pfotenreinigung nach dem Spaziergang kann genutzt werden: Reinigen im Stehen trainiert den Dreibeinstand und ist ein gutes Messinstrument, ob alle Pfoten gut belastet werden können.

TAKE HOME

Der Megaösophagus stellt eine komplexe Herausforderung dar, die über das reine Management hinaus physiotherapeutisch beeinflussbar ist. Durch gezieltes Training von Zunge, Zwerchfell und N. vagus lassen sich Schluckakt und Nahrungspassage verbessern. Willkürlich steuerbare Muskelgruppen bieten therapeutisches Potenzial, das individuell angepasst werden kann. Ein bewusstes Verständnis der zugrunde liegenden Mechanismen hilft, die Lebensqualität betroffener Hunde nachhaltig zu steigern.

Autorinnen/Autoren



Traute Schmidt

Physiotherapeutin für Menschen und Hunde, Bobath Instruktorin IBITA, seit 2011 Hundephysiotherapiepraxis Ahoi, Osteopathin für Hunde, Übernahme des CCTs Adaptive Phänomene nach Schlaganfall als Teil des CASSs Stroke; Entwicklung des neurologischen Behandlungskonzeptes TYMAL® zusammen mit Yvonne

Müller, Mitinhaberin der Firma Müller & Schmidt (Fortbildungen und Physiotherapie); info@hundephysioahoi.ch.



Yvonne Müller

Hundephysiotherapeutin und Krankenschwester, Entwicklung des neurologischen Behandlungskonzeptes TYMAL® zusammen mit Traute Schmidt, Mitinhaberin der Firma Müller & Schmidt.

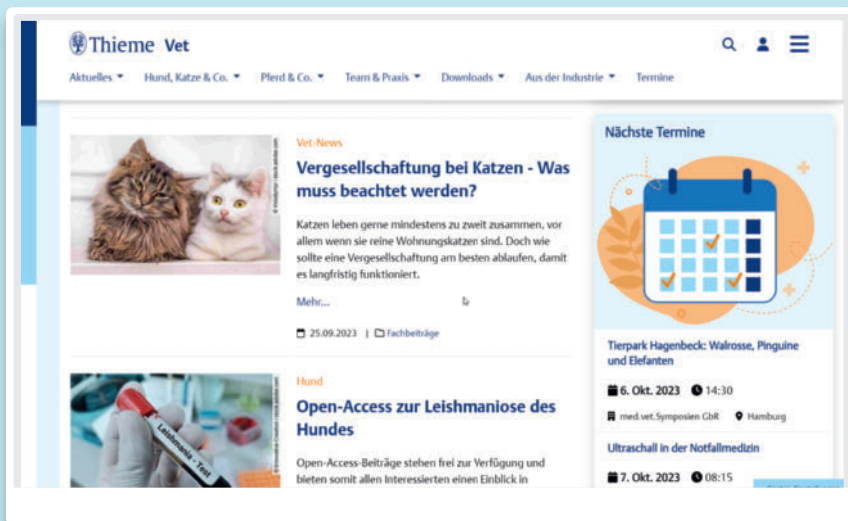
Literatur

- [1] The Schwarzman Animal Medical Center. A Dog Swallowing Food (Fluoroscopy). Von YouTube <https://www.youtube.com/watch?v=vk66rRlZQ30> Abgerufen am 25.07.2025
- [2] Vet Digital X Ray. Veterinary Fluoroscopy – Watch the Swallow!. Von Youtube https://www.youtube.com/watch?v=rex_N_H4zxU Abgerufen am 25.07.2025
- [3] Physiotherapie Ahoi. Brustzone Vojta – Atemtherapie Hund. Von Youtube <https://www.youtube.com/watch?v=MqzqYjSODs> Abgerufen am 25.07.2025

Bibliografie

Handson 2025; 7: 118–125
 DOI 10.1055/a-2625-8889
 ISSN 2628-6033
 © 2025. Thieme. All rights reserved.
 Georg Thieme Verlag KG, Oswald-Hesse-Straße 50,
 70469 Stuttgart, Germany

Thieme Vet – Das Portal der Veterinärmedizin



Fundiertes und qualitativ hochwertiges Fachwissen, kostenlos für Sie.

- News
- Studienzusammenfassungen
- Rechtsfragen einfach erklärt
- Soft Skills für die Praxis
- allgemeine Heimtier-Fakten
- Industrie-Nachrichten



Jetzt das ganze Spektrum der Veterinärmedizin entdecken!
vet.thieme.de